

CARACTERIZAÇÃO DOS ACHADOS ULTRASSONOGRÁFICOS EM CAVIDADE INTRACELOMÁTICA DE JABUTI TINGA (CHELONOIDIS DENTICULATA) (LINNAEUS, 1766) – RELATO DE CASO

WildLife Clinic Congress, 2ª edição, de 24/05/2021 a 28/05/2021
ISBN dos Anais: 978-65-89908-21-0

NETO; Esmar Colaço de Lima ¹, FIGUEIREDO; Zayra Cardoso ², FLORÊNCIO; Sara Talita Vieira ³, ANDRADE; Amanda Bricio Pereira de ⁴

RESUMO

CARACTERIZAÇÃO DOS ACHADOS ULTRASSONOGRÁFICOS EM CAVIDADE INTRACELOMÁTICA DE JABUTI TINGA (*CHELONOIDIS DENTICULATA*) (LINNAEUS, 1766) – RELATO DE CASO

Esmar Colaço de Lima NETO¹; Zayra Cardoso FIGUEIREDO²; Sara Talita Vieira FLORÊNCIO³; Amanda Bricio Pereira de ANDRADE⁴

¹ Médico Veterinário pela Universidade Potiguar

² Médica Veterinária pela Universidade Potiguar – Residente em Anestesiologia Veterinária pela Universidade Estadual do Ceará

³ Médica Veterinária pela Universidade Estadual do Ceará – Residente em Patologia Animal pela Universidade Estadual do Ceará

⁴ Médica Veterinária pela Universidade Federal Fluminense – Residente em Reprodução Animal pela Universidade Estadual do Ceará

RESUMO

O exame ultrassonográfico possibilita a avaliação de órgãos internos em quelônios, sendo uma ferramenta inestimável para um melhor diagnóstico clínico. Considerando a variabilidade anatômica e de janelas acústicas dentre os quelônios, estudos espécie-específicos são indispensáveis para a construção de conhecimento quanto a este exame de imagem. Este trabalho objetiva relatar achados ultrassonográficos durante varredura intracelomática utilizando as janelas acústicas cervicobraquial e pré-femoral em um macho adulto de *Chelonoidis denticulata*. O animal não apresentava alterações clínicas e foi submetido a jejum hídrico e alimentar e contenção química com dexmedetomidina, cetamina, butorfanol e propofol durante o exame ultrassonográfico. Foi utilizado transdutor microconvexo de 5-8MHz. Foi possível observar o coração e fígado através das janelas acústicas cervicobraquiais, o lobo caudal hepático pela janela pré-femoral esquerda e as alças intestinais e rins pelas respectivas janelas pré-femorais, tendo o duodeno sido identificado principalmente pelo lado direito. Contudo, não se obteve imagens satisfatórias para avaliação cardíaca nem imagens das tireóides e testículos, possivelmente pelo tipo de transdutor utilizado. O fígado foi visibilizado semelhante ao já descrito em outras espécies de quelônios. O formato renal triangular e sua superfície lisa se assemelha ao descrito em espécie da família. Por fim, a estratificação da parede de intestino grosso foi visibilizada, ao contrário do descrito em outra espécie do mesmo gênero. Este estudo descreveu aspectos ultrassonográficos de um indivíduo *Chelonoidis denticulata*, contudo devido à escassez de literatura específica em quelônios torna-se ainda importante a realização de mais estudos espécie-específicos, visando

¹ Médico Veterinário pela Universidade Potiguar, netocolaco01@gmail.com

² Médica Veterinária pela Universidade Potiguar – Residente em Anestesiologia Veterinária pela Universidade Estadual do Ceará, zayrafigueiredo01@hotmail.com

³ Médica Veterinária pela Universidade Estadual do Ceará – Residente em Patologia Animal pela Universidade Estadual do Ceará, talita.sara@gmail.com

⁴ Médica Veterinária pela Universidade Federal Fluminense – Residente em Reprodução Animal pela Universidade Estadual do Ceará, mv.amandaandrade@gmail.com

aprimorar técnicas ultrassonográfica e assim, obter-se melhores diagnósticos.

Palavras-Chave: Ultrassonografia, diagnóstico por imagem, quelônios, répteis, anatomia topográfica.

ABSTRACT

The ultrasound examination allows the evaluation of internal organs in chelonians, being an invaluable tool to achieve a better clinical diagnosis. Regarding the anatomical and acoustic windows variability among the chelonians, species-specific studies are indispensable for knowledge improvement in imaging diagnostic. This work aims to report ultrasound findings during intracellomatic scanning using the cervical-brachial and pre-femoral acoustic windows in an adult male of *Chelonoidis denticulata*. The animal had no clinical changes and was subjected to fasting and chemical restraint with dexmedetomidine, ketamine, butorphanol and propofol during ultrasound examination. A 5-8MHz microconvex transducer was used. It was visualized the heart and liver through the cervical-brachial acoustic windows, the hepatic caudal lobe through the left pre-femoral window and the intestinal loops and kidneys through the respective pre-femoral windows, being the duodenum identified mainly from the right side. Nevertheless, it was not possible to obtain satisfactory images for cardiac evaluation and images of thyroid and testis, due to the type of transducer used. The liver was similar to the described in literature for other chelonians. The triangular-shaped kidney and its flat surface was similar to the described in another species of the family. Finally, the stratification of the large intestine's wall was seen, instead of what was described in another species of the genus. This study described ultrasound aspects of an individual *Chelonoidis denticulata*, however, due to the lack of specific literature on chelonians it is still important to carry out more species-specific studies, aiming to improve ultrasound techniques and obtain better diagnoses.

KEY WORDS: Ultrasound, diagnostic imaging, chelonian, reptiles, topographic anatomy.

INTRODUÇÃO

Os jabutis são quelônios de hábitos terrestres compreendendo diversas espécies da classe Reptilia, ordem Testudines e família Testudinidae e caracterizados por uma sólida carapaça abobadada córnea (ERNST e BARBOUR, 1989; MCARTHUR *et al.*, 2004). Dentre elas, *Chelonoidis denticulata* é a maior espécie de tartaruga da América do Sul e possui plastrão com dobradiça, recorte cervical raso e uma carapaça alongada e globosa (ERNST, 1999). Essa espécie é caracterizada por escamas amarelas na cabeça e pernas, tendo uma alimentação onívora, formada essencialmente de frutas e flores, alguns vegetais e pequenas quantidades de proteína (MCARTHUR *et al.*, 2004).

Através do exame ultrassonográfico é possível avaliar os órgãos internos destes animais, pois estes estão escondidos sob a concha e não podem ser palpados ou facilmente vistos na radiografia. Desta forma, a ultrassonografia é uma ferramenta inestimável, ampliando as chances de sucesso no diagnóstico clínico (WILKINSON *et al.*, 2004). Os órgãos dos quelônios que são melhores visibilizados na ultrassonografia incluem o coração, fígado, vesícula biliar, vesícula urinária, cólon e órgãos reprodutivos femininos. Pode-se também avaliar a tireóide, estômago, intestino delgado, baço, pâncreas, rins e testículos (STETTER, 2006).

Os Jabutis possuem aberturas estreitas e difíceis de acessar durante a varredura ultrassonográfica, contudo duas janelas acústicas podem ser bem exploradas em quelônios terrestres de tamanho médio. A janela acústica pré-femoral é adequada para avaliação hepática, renal e do estado reprodutivo em fêmeas maduras, enquanto que a janela acústica cervicobraquial permite a visibilização do coração, fígado, tireoide e grandes vasos (WILKINSON *et al.*, 2004).

Considerando a variabilidade anatômica e a conseqüente variação de janelas acústicas ultrassonográficas dentre as diferentes espécies dos quelônios (MCARTHUR *et al.*, 2004), estudos específicos em cada uma destas espécies se tornam indispensáveis para a construção de conhecimento quanto a este exame de imagem. Além disso, poucos são os relatos que descrevem a avaliação e topografia ultrassonográfica nestas espécies. Desta forma, este trabalho tem como

¹ Médico Veterinário pela Universidade Potiguar, netocolaco01@gmail.com

² Médica Veterinária pela Universidade Potiguar - Residente em Anestesiologia Veterinária pela Universidade Estadual do Ceará, zayrafigueiredo01@hotmail.com

³ Médica Veterinária pela Universidade Estadual do Ceará - Residente em Patologia Animal pela Universidade Estadual do Ceará, talita.sara@gmail.com

⁴ Médica Veterinária pela Universidade Federal Fluminense - Residente em Reprodução Animal pela Universidade Estadual do Ceará, mv.amandaandrade@gmail.com

objetivo relatar os achados ultrassonográficos durante varredura intracelomática utilizando as janelas acústicas cervicobraquial e pré-femoral em um macho de *Chelonoidis denticulata*.

MATERIAIS E MÉTODOS

Um Jabuti-tinga *Chelonoidis denticulata*, macho, de 6 anos de idade e pesando 6 kg, foi encaminhado ao Centro de Saúde Veterinária da Universidade Potiguar com queixa principal de perda de peso progressiva. Ao exame clínico, o animal apresentou parâmetros vitais normais e foi solicitada a realização de exame ultrassonográfico. Para tal, o paciente foi submetido a jejum hídrico e alimentar de 24 horas e mantido em recinto terrestre com temperatura ambiente média de 31º C.

Para a realização do procedimento foi necessária a contenção química do animal, permitindo um melhor acesso às janelas acústicas disponíveis na espécie. O protocolo utilizado para a medicação pré-anestésica foi associação de dexmedetomidina 0,1 µg/kg, cetamina 5 mg/kg e butorfanol 0,4 mg/kg por via intramuscular. Para indução se utilizou propofol, 3 mg/kg, com posterior entubação do animal e anestesia inalatória por isoflurano. A reversão consistiu na aplicação de atipamezole 0,68 mL/kg por via intramuscular.

O aparelho ultrassonográfico utilizado foi o M-Turbo (SonoSite©) modelo C11X/8- 5 MHz, equipado com um transdutor multifrequencial microconvexo de 5-8MHz. As janelas acústicas utilizadas foram a cervicobraquial e pré-femoral direita e esquerda em plano longitudinal.

RESULTADOS E DISCUSSÃO

Foi possível observar o coração e fígado através das janelas acústicas cervicobraquiais esquerda e direita e o lobo caudal hepático pela janela pré-femoral esquerda. As alças intestinais e os rins foram visibilizados pelas respectivas janelas pré-femorais, tendo o duodeno sido identificado principalmente pelo lado direito.

A tireóide não foi visibilizada durante o exame ultrassonográfico. Segundo Wilkison *et al.* (2004) e Meireles *et al.* (2016), este órgão pode ser encontrado ventro-cranialmente ao coração através das janelas cervicobraquiais. Contudo, sua visibilização em espécies deste gênero depende do grau de extensão do pescoço e da conformação da carapaça de cada indivíduo (MEIRELES *et al.*, 2016).

O coração foi evidenciado em corte longitudinal e transversal com referência medial em ambos os lados, contudo, não foi possível a realização de imagens que permitissem a identificação das câmaras cardíacas, como demonstrado na Figura 1 (A). Em estudo com 38 exemplares da espécie *Chelonoidis carbonaria*, a estrutura do coração foi avaliada em todos os animais utilizando transdutor setorial entre 4 e 7,5 MHz (MEIRELES *et al.*, 2016). Outro estudo com espécie da família Testudinidae também relata a visibilização das estruturas do coração utilizando transdutor setorial na frequência 5 MHz pela mesma janela acústica (PENNICK *et al.*, 1991). Com isso, pode-se discutir dois fatores que possam ter impossibilitado a adequada avaliação deste órgão neste trabalho: o tipo de transdutor, pois o utilizado foi o microconvexo ao invés do setorial, e a experiência do profissional ultrassonografista com espécies de quelônios.

¹ Médico Veterinário pela Universidade Potiguar, netocolaco01@gmail.com

² Médica Veterinária pela Universidade Potiguar - Residente em Anestesiologia Veterinária pela Universidade Estadual do Ceará, zayrafigueiredo01@hotmail.com

³ Médica Veterinária pela Universidade Estadual do Ceará - Residente em Patologia Animal pela Universidade Estadual do Ceará, talita.sara@gmail.com

⁴ Médica Veterinária pela Universidade Federal Fluminense - Residente em Reprodução Animal pela Universidade Estadual do Ceará, mv.amandaandrade@gmail.com

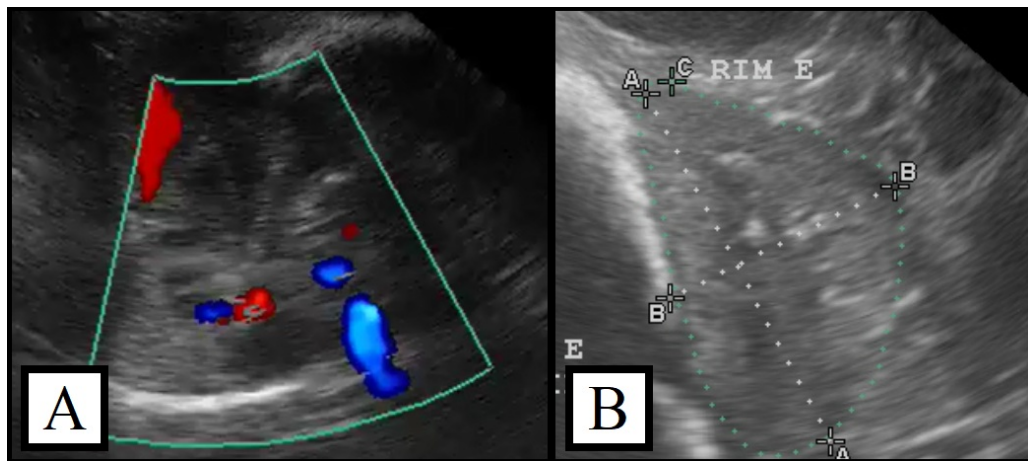


Figura 1 - Imagem ultrassonográfica em jabuti-tinga, A) por janela cervicobraquial esquerda evidenciando coração em corte transversal e modo color Doppler; B) por janela pré femoral esquerda evidenciando rim esquerdo em corte seccional e modo M.

Os rins foram evidenciados através das respectivas janelas acústicas pré-femorais como estruturas discretamente hipocogênicas em relação ao fígado e homogêneas, como descrito também por Meireles *et al.* (2016) em jabutis da espécie *Chelonoidis carbonaria*. Dutra (2014) também descreveu os rins de testudines quanto à topografia como localizados na cavidade retro celômica e frequentemente próximos da carapaça, cranial à cintura pélvica. Quanto ao formato, ambos os rins possuem formato triangular, como demonstrado na Figura 1 (B) e assim como descrito por Pennick *et al.* (1991) em tartaruga da família Testudinidae, espécie *Xerobates agassizii*. Contudo, o formato renal em quelônios aparenta variar, já tendo sido descrito como lobulado em tartaruga-de-ouvido-vermelho (MARTORELL *et al.*, 2004; PEASE *et al.*, 2010), oval ou em forma de vírgula em tartaruga-marinha-comum (VALENTE *et al.*, 2007) e piramidal, liso ou com convoluções, em jabutis *Chelonoidis carbonaria* (FARIA, 2003; MEIRELES *et al.*, 2016). A distinção entre pelve, medula e córtex não pode ser visibilizada nas imagens realizadas por esse estudo, assim como descrito por outros autores em diversos quelônios da família Testudinidae (MARTORELL *et al.*, 2004; MEIRELES *et al.*, 2016; PENNINCK *et al.*, 1991)

Quanto ao fígado, sua porção cranial foi visibilizada em ambas as janelas cervicobraquiais e avaliada em cortes longitudinais com referência lateral, encontrando-se caudalmente ao coração. Já a porção caudal foi vista pela janela pré femoral esquerda em cortes longitudinais com referência medial. Este encontrou-se, como descrito por Wilkison *et al.* (2004), centralmente dentro da cavidade celomática quelônia, atrás do coração e cobrindo a largura da cavidade. A ecogenicidade e ecotextura encontravam-se características, ou seja, com uma granulidade homogênea e ecogenicidade discretamente mais hiperecogênica quando comparada a de coração, intestinos e rins (MEIRELES *et al.*, 2016), como demonstrado na Figura 2 (A). Tais padrões hepáticos, são semelhantes aos descritos em mamíferos, tartarugas e jabutis do gênero *Chelonoidis* sp. (MARTORELL *et al.*, 2004; MEIRELES *et al.*, 2016; STETTER, 2006). A avaliação de dimensões hepáticas permanece como subjetiva nos quelônios, não havendo ainda critérios objetivos descritos em literatura (MEIRELES *et al.*, 2016).

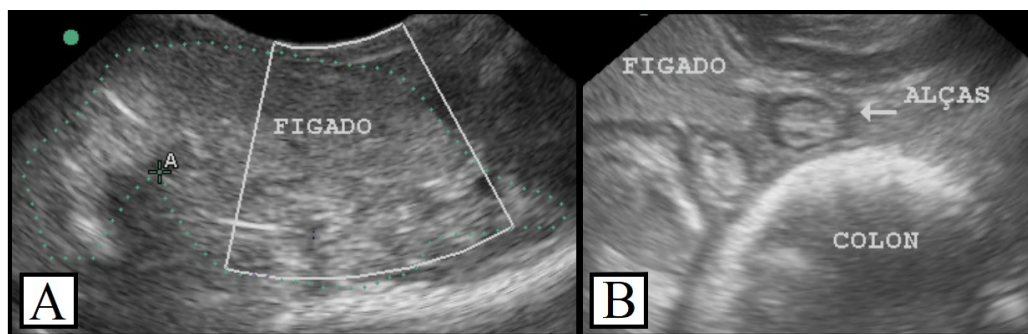


Figura 2 - Imagens ultrassonográficas modo M em jabuti-tingá A) por janela cervical direita, evidenciando contorno hepático em corte longitudinal; B) por janela pré femoral esquerda,

¹ Médico Veterinário pela Universidade Potiguar, netocolaco01@gmail.com

² Médica Veterinária pela Universidade Potiguar - Residente em Anestesiologia Veterinária pela Universidade Estadual do Ceará, zayrafigueiredo01@hotmail.com

³ Médica Veterinária pela Universidade Estadual do Ceará - Residente em Patologia Animal pela Universidade Estadual do Ceará, talita.sara@gmail.com

⁴ Médica Veterinária pela Universidade Federal Fluminense - Residente em Reprodução Animal pela Universidade Estadual do Ceará, mv.amandaandrade@gmail.com

evidenciando corte longitudinal de lobo caudal do fígado, alças intestinais e cólon em cortes transversais.

O duodeno e as alças intestinais foram evidenciados através da janela acústica pré-femoral direita. As alças intestinais encontravam-se distendidas por conteúdo ecogênico característico de fezes, apresentando uma largura de 1,40cm e parede com estratificação bem definida, como demonstrado na Figura 2 (B). Tal estratificação definida em porção de intestino grosso, difere do descrito por outro estudo com espécie do gênero *Chelonoidis carbonaria*, utilizando transdutor setorial (MEIRELES *et al.*, 2016). Esta diferença pode ter ocorrido pelo tipo de transdutor utilizado em cada um dos estudos, a habilidade do ultrassonografista ou uma diferenciação entre as espécies. A topografia encontrada foi a mesma que descrita por WILKINSON *et al.* (2014), sendo uma estrutura que corre ventralmente da esquerda para a direita na borda caudal do fígado.

Estruturas reprodutivas não foram visibilizadas durante a varredura ultrassonográfica. No entanto, a ultrassonografia já foi provada como um método eficiente para monitoramento de atividade reprodutiva em machos adultos de tartarugas marinhas (BLANVILLAIN *et al.*, 2008; PEASE *et al.*, 2010; VALENTE *et al.*, 2007), e testículos de jabutis da espécie *Chelonoidis carbonaria* já foram bem visibilizados em estudos com 19 (MEIRELES *et al.*, 2016) e oito machos adultos (FARIA, 2003). Nesta espécie, os testículos se localizavam cranioventralmente ao rim, sendo estruturas homogêneas, alongadas e de ecogenicidade hiperecogênica quando comparada à renal (MEIRELES *et al.*, 2016). Outros autores utilizando tartarugas de hábito terrestre da espécie *Xerobates agassizii*, também descreveram os testículos em íntima relação com o rim, sendo vistos com um formato esférico (PENNINCK *et al.*, 1991). Contudo, novamente o tipo de transdutor utilizado pode ter sido um fator de impedimento para a visibilização deste órgão, tendo em vista que estes três estudos utilizaram transdutores setoriais e visibilizaram bem os testículos em topografia parecida através das janelas acústicas pré-femorais (MEIRELES *et al.*, 2016; PENNINCK *et al.*, 1991).

CONCLUSÃO

Este estudo demonstra a eficiência e viabilidade ao se utilizar as janelas acústicas cervicobraquial e pré-femoral para avaliação ultrassonográfica de estruturas vitais em jabuti. Houve satisfatória visibilização hepática, renal e intestinal, permitindo assim a caracterização quanto a seu aspecto e topografia. Contudo, os testículos e as estruturas localizadas mais cranialmente, ou seja tireóide e coração, não foram avaliados durante este estudo. Aspectos como o tipo de transdutor e experiência do ultrassonografista devem ser levados em conta, para que se consiga realizar uma avaliação completa dos órgãos destes pacientes. Em razão da escassez de literatura específica na espécie descrita, ainda se faz importante a realização de mais estudos, visando aprimorar técnicas de imagem para obter assim melhores diagnósticos e, conseqüentemente, uma melhor conduta terapêutica nestas espécies.

REFERÊNCIAS BIBLIOGRÁFICAS

- DUTRA, G.H.P. **Testudines (Tigre d'água, Cágado e Jabuti)** In: SILVA, J.C.R.; DIAS, J.L.C.; CUBAS, Z.S. Tratado de animais selvagens. 2ª ed. São Paulo: Editora Roca. p. 219-258, 2014.
- ERNST, C.H.; LEUTERITZ, T.E.J. Geochelone denticulata. **Catalogue of American Amphibians and Reptiles (CAAR)**, 1999.
- FARIA, T. N. **Topografia e morfologia do sistema urinário de jabuti (Geochelone carbonaria-Spix, 1824)**. 2003. Tese de Doutorado. Universidade de São Paulo.
- FONTENELLE, J. H.; NASCIMENTO, C. C.; CRUZ, M. L.; LUNA, S. P. L.; NUNES, A. L. V. N. Anestesia epidural em jabuti piranga (*Geochelone carbonaria*). **Anais 4º Encontro da Associação Brasileira de Veterinários de Animais Selvagens, 9º Encontro da Associação Brasileira de Animais Selvagens**, São Pedro, SP, p. 7, 2000.
- JEPSON, L. **Tortoises and Turtles** In: JEPSON, L. Exotic animal medicine: a quick reference guide. Elsevier Health Sciences, 2015.

¹ Médico Veterinário pela Universidade Potiguar, netocolaco01@gmail.com

² Médica Veterinária pela Universidade Potiguar - Residente em Anestesiologia Veterinária pela Universidade Estadual do Ceará, zayrafigueiredo01@hotmail.com

³ Médica Veterinária pela Universidade Estadual do Ceará - Residente em Patologia Animal pela Universidade Estadual do Ceará, talita.sara@gmail.com

⁴ Médica Veterinária pela Universidade Federal Fluminense - Residente em Reprodução Animal pela Universidade Estadual do Ceará, mv.amandaandrade@gmail.com

MARTORELL, J.; ESPADA, Y.; RUIZ DE GOPEGUI, R. Normal echoanatomy of the red-eared slider terrapin (*Trachemys scripta elegans*). **Veterinary record**, v. 155, n. 14, p. 417-420, 2004.

MEIRELES, Y. S.; SHINIKI, F.S.; MATTEL, D.R.; MORGADO, T.O.; KEMPE, G.V; CORRÊA, S.H.R.; SOUZA, R.L.; NESPOLI, P. B. Ultrasound characterization of the coelomic cavity organs of the red-footed tortoise (*Chelonoidis carbonaria*). **Ciência Rural**, v. 46, n. 10, p. 1811-1817, 2016.

MCARTHUR, S.; WILKINSON, R.; MEYER, B.; MEYER, J. **Introduction**. In: MCARTHUR, S.; WILKINSON, R.; MEYER, J. (Eds.). *Medicine and surgery of tortoises and turtles*. John Wiley & Sons, p. 1-30, 2008.

STETTER, M.D. **Ultrasonography**. In: MADER, D. R. *Reptile medicine and surgery*. 2ª ed. St Louis: Saunders Elsevier, 2006. p. 665-674.

PEASE, A.; BLANVILLAIN, G.; ROSTAL, D.; OWENS, D.; SEGARS, A. Ultrasound imaging of the inguinal region of adult male loggerhead sea turtles (*Caretta caretta*). **Journal of Zoo and Wildlife Medicine**, v. 41, n. 1, p. 69-76, 2010.

PENNINCK, D. G.; STEWART, J. S.; PAUL-MURPHY, J.; PION, P. Ultrasonography of the California desert tortoise (*Xerobates agassizi*): anatomy and application. **Veterinary radiology**, v. 32, n. 3, p. 112-116., 1991

WILKINSON, R.; HERNANDEZ-DIVERS, S.; LAFORTUNE, R.; CALVERT, I.; GUMPENBERGER, M.; MCARTHUR, S. **Diagnostic Imaging Techniques**. In: MCARTHUR, S.; WILKINSON, R.; MEYER, J. (Eds.). *Medicine and surgery of tortoises and turtles*. Jo

PALAVRAS-CHAVE: Ultrassonografia, diagnóstico por imagem, quelônios, répteis, anatomia topográfica

¹ Médico Veterinário pela Universidade Potiguar, netocolaco01@gmail.com

² Médica Veterinária pela Universidade Potiguar – Residente em Anestesiologia Veterinária pela Universidade Estadual do Ceará, zayrafigueiredo01@hotmail.com

³ Médica Veterinária pela Universidade Estadual do Ceará – Residente em Patologia Animal pela Universidade Estadual do Ceará, talita.sara@gmail.com

⁴ Médica Veterinária pela Universidade Federal Fluminense – Residente em Reprodução Animal pela Universidade Estadual do Ceará, mv.amandaandrade@gmail.com