

BLOQUEIO QUADRADO LOMBAR EM COELHO (*ORYCTOLAGUS CUNICULUS*) - RELATO DE CASO

WildLife Clinic Congress, 2ª edição, de 24/05/2021 a 28/05/2021

ISBN dos Anais: 978-65-89908-21-0

FONTANELA; Marco Aurélio Camargo ¹, **RECH; Vívian Ferreira** ², **LIMA; Thaiza Regina de** ³, **WENDT; Fernanda Taques** ⁴, **LANGE; Rogério Ribas** ⁵

RESUMO

RESUMO

Procedimentos cirúrgicos em coelhos (*Oryctolagus cuniculus*) se tornaram progressivamente mais comuns, porém particularidades anatômicas e fisiológicas fazem do período trans-anestésico um desafio para o anestesiológico. Ainda, o pós-operatório imediato representa o período de maior risco à vida do paciente, especialmente pela dor, que leva os coelhos à anorexia e conseqüente estase gastrointestinal. A anestesia regional é uma aliada importante no controle multimodal da dor, e o bloqueio quadrado lombar é indicado para analgesia de longa duração em procedimentos abdominais de diversas espécies. É relatada a aplicação clínica da técnica com o uso de ropivacaína em um coelho submetido à ovariectomia terapêutica, em que se observou uma analgesia total de 12 horas sem a necessidade de resgate analgésico com opioides. Para a realização de um procedimento breve e sem complicações, é necessário treinamento prévio do anestesiológico executor e utilização de um aparelho de ultrassonografia de qualidade. Atentando para tais aspectos, a utilização da técnica de bloqueio quadrado lombar para cirurgias abdominais em coelhos parece promissora.

ABSTRACT

Surgical procedures in rabbits (*Oryctolagus cuniculus*) become progressively more common, but anatomical and physiological particularities make the trans-anesthetic period a challenge for the anesthesiologist. In addition, the postoperative period immediately represents the period of greatest risk to the patient's life, especially due to pain, which leads rabbits to anorexia and consequent gastrointestinal stasis. Regional anesthesia is an important ally in multimodal pain control, and the lumbar square block is indicated for long-term analgesia in abdominal procedures of different species. It is reported the application of the technique with the use of ropivacaine in a rabbit submitted to therapeutic ovariectomy, in which a total analgesia of 12 hours was observed without the need for analgesic rescue with opioids. To perform a short and uncomplicated procedure, prior training of the executing anesthesiologist and the use of a quality ultrasound device are required. In view of these aspects, the use of the square lumbar block technique for

¹ Universidade Federal do Paraná, marco-fontanela@hotmail.com

² Universidade Federal do Paraná, rechvivian@gmail.com

³ Universidade Federal do Paraná, thaiza.medvet@gmail.com

⁴ Universidade Federal do Paraná, fefawendt@gmail.com

⁵ Universidade Federal do Paraná, rrlange@ufpr.br

INTRODUÇÃO

Procedimentos cirúrgicos em coelhos (*Oryctolagus cuniculus*) se tornaram progressivamente mais comuns com a crescente adoção da espécie como animais de companhia (SZABO et al., 2016). No entanto, o risco perianestésico, que é consideravelmente mais elevado nessa espécie se comparado aos *pets* convencionais (BRODBELT et al., 2008), ainda se mantém como um fator determinante de morbidade e mortalidade (LEE et al., 2018).

A dor contribui para um quadro anorexia e consequente estase gastrointestinal nos coelhos, o que pode levar o animal a óbito em curto período de tempo, além de ser um fator causador de morbidade, com supressão do sistema imunológico e aumento do risco de infecção (LEE et al., 2018). O correto manejo antálgico é reconhecidamente multimodal, e a analgesia preventiva surte melhor efeito (SHAFFORD et al., 2008; WENGER et al., 2012).

A anestesia regional é importante no controle multimodal da dor em coelhos (WENGER et al., 2012); no entanto, na literatura se encontram poucas descrições precisas para a execução das técnicas nessa espécie, que possui particularidades anatômicas a serem consideradas (BRODBELT et al., 2008).

O bloqueio quadrado lombar é indicado para analgesia de longa duração em procedimentos abdominais de diversas espécies. Ele ainda se sobrepõe ao bloqueio do plano transversal do abdome, pela possibilidade de controle visceral da dor e pela dispersão mais cranial de bloqueio da parede abdominal (OTERO e PORTELA, 2018; ARGUS et al., 2020).

O objetivo deste trabalho é apresentar uma técnica factível de bloqueio quadrado lombar em coelhos para favorecer a utilização de práticas mais acuradas no manejo da dor no perianestésico e, conseqüentemente, levar a uma redução da morbidade no pós-anestésico imediato nessa espécie.

METODOLOGIA

Uma paciente da espécie *Oryctolagus cuniculus*, com idade de dois anos, peso de 4,6 kg, foi submetida a um procedimento de ovariosterectomia terapêutica, devido a uma alteração do trato reprodutivo. Esta estava induzindo a paciente a um quadro de gastroenteropatia. Optou-se, então, pela aplicação clínica do bloqueio quadrado lombar para oferecer à paciente o mais adequado conforto analgésico trans-anestésico.

Para tanto, foi realizada medicação pré-anestésica, com administração na musculatura caudal da coxa de dexmedetomidina 20 mcg/kg (Dexdomitor; Zoetis, SP, BR), midazolam 0,8 mg/kg (Hipolabor; MG, BR), metadona 0,4 mg/kg (Cristália; SP, BR) e cetamina 5 mg/kg (Cristália; SP, BR). Após 15 minutos, observou-se o paciente já em plano sedativo e permissivo ao condicionamento da máscara de oxigênio, à realização de acesso venoso na veia auricular e à realização do bloqueio quadrado lombar bilateral, que se deu após tricotomia ampla da região, realização de antisepsia com clorexidina 2% e álcool 77º GL e utilização de luvas estéreis pelo anestesiológico. O tempo total dos procedimentos necessários para

¹ Universidade Federal do Paraná, marco-fontanela@hotmail.com

² Universidade Federal do Paraná, rechvivian@gmail.com

³ Universidade Federal do Paraná, thaiza.medvet@gmail.com

⁴ Universidade Federal do Paraná, fefawendt@gmail.com

⁵ Universidade Federal do Paraná, rrlange@ufpr.br

executaro bloqueio foi de 10 minutos.

A realização do bloqueio se deu com a paciente posicionada em decúbito lateral para realização de varredura ultrassonográfica toracolombar laterodorsal através da utilização de probe linear (GE logic f6, L6-12-RS; GE Healthcare, IL, USA) posicionada paralela a última costela, oblíqua laterodorsalmente ao processo transversal de L2, como visto na Figura 2(A). Após o reconhecimento do processo transversal de L2 foi possível observar também a musculatura eretora da espinha, a fáscia toracolombar, o músculo quadrado lombar, o músculo psoas maior e o peritônio, como visto na Figura 1.




Figura 1 - Ultrassonografia da região lombar axial em cadáver de coelho (*Oryctolagus cuniculus*). 1 - Músculo Eretor Espinhal; 2 - Músculo Quadrado Lombar; 3 - Músculo Psoas Maior; Indicado pela seta o Processo Transverso de L2. Fonte: Arquivo pessoal, 2020.

O posicionamento da agulha foi orientado ventrolateral-mediodorsalmente, como observado na Figura 2 (B), com auxílio de Agulha Espinhal calibre 20 com 10 centímetros de comprimento (Beckton Dickinson & Co. NJ, USA), para proporcionar uma abordagem adjacente ao músculo quadrado lombar, onde foi então dispersado um volume de 0.3 ml/kg de ropivacaína 0.75% (Cristália; SP, BR) associada com dexmedetomidina 1ug/ml (Dexdomitor; Zoetis, SP, BR), em cada hemiabdomen.

¹ Universidade Federal do Paraná, marco-fontanela@hotmail.com

² Universidade Federal do Paraná, rechivian@gmail.com

³ Universidade Federal do Paraná, thaiza.medvet@gmail.com

⁴ Universidade Federal do Paraná, fefawendt@gmail.com

⁵ Universidade Federal do Paraná, rrlange@ufpr.br

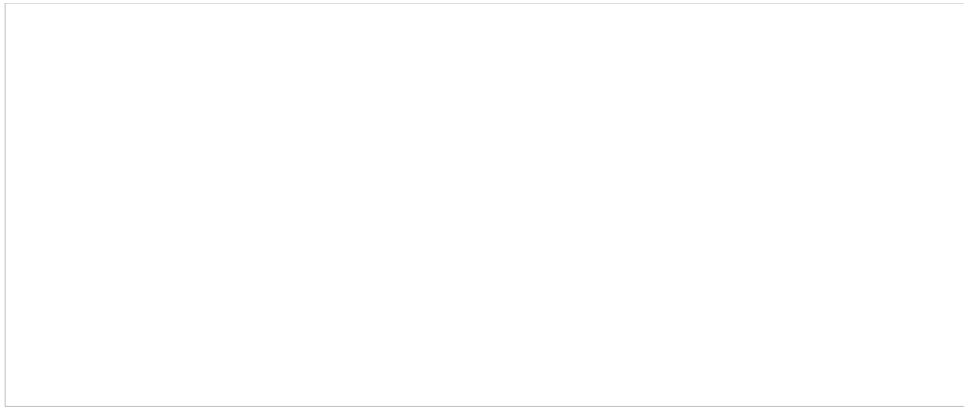


Figura 2 - (A) Posicionamento da probe linear paralela à última costela (marcada em azul) oblíqua laterodorsalmente ao processo transversal de L2. (B) Seta vermelha indica direcionamento ventrolateral-mediodorsal da agulha para realização do bloqueio quadrado lombar em coelhos. Fonte: Arquivo pessoal.

A indução foi realizada com propofol 3 mg/kg de maneira lenta e com avaliação da profundidade anestésica. Foi realizada a intubação às cegas na segunda tentativa, com auxílio de capnógrafo; manutenção com isoflurano em 0,9% e infusão contínua de cetamina 0,6 mg/kg/h. O transoperatório teve duração de duas horas e ocorreu sem intercorrências anestésicas ou presença de reflexo simpático.

Para a avaliação da qualidade da analgesia pós-operatória ofertada à paciente, foi desenvolvida uma ficha de avaliação pós-anestésica imediata para a espécie, constando valores de resposta ao estímulo doloroso da linha de incisão, como demonstrado por Schnellbacher et al. (2017), e valores de resposta à palpação da região do pedículo ovariano através da extrapolação de valores, onde: 0 = nenhum desconforto óbvio, nenhuma retirada e sem vocalização; 1 = desconforto óbvio ou movimento de retrocesso, mas sem vocalização; e 2 = desconforto óbvio ou movimento de retirada com a vocalização. Foram computados, ainda, valores de frequência cardíaca e respiratória, temperatura, glicemia, motilidade intestinal, produção fecal, ingestão hídrica e ingestão alimentar. Os parâmetros foram avaliados nos seguintes tempos: basal - imediatamente antes do procedimento; 30 minutos pós-operatório; e nas horas 1, 2, 4, 8, 12 e 24 de pós-anestésico.

RESULTADOS E DISCUSSÃO

Durante a execução do bloqueio, foi possível avaliar as estruturas anatômicas e notar o pulso da aorta abdominal muito próxima (um centímetro) ao bisel da agulha, como pode ser visto na Figura 2. Essa proximidade serve para atentar à possível complicação de se transfixar um vaso tão calibroso e para reforçar a necessidade de realização do procedimento por profissional capacitado, com treinamento prévio e com aparelho de ultrassonografia de qualidade.

¹ Universidade Federal do Paraná, marco-fontanela@hotmail.com

² Universidade Federal do Paraná, rechivian@gmail.com

³ Universidade Federal do Paraná, thaiza.medvet@gmail.com

⁴ Universidade Federal do Paraná, fefawendt@gmail.com

⁵ Universidade Federal do Paraná, rrlange@ufpr.br




Figura 3 - Ultrassonografia da região lombar axial em coelho (*Oryctolagus cuniculus*). Seta - Posicionamento da agulha para aplicação do bloqueio quadrado lombar; Círculo - Aorta abdominal. Fonte: Arquivo pessoal, 2020.

Os valores coletados no pós-anestésico se encontram na Tabela 1. Nota-se, na mesma, que a paciente se manteve sedada até uma hora após o término da anestesia, o que interferiu na avaliação realizada no momento. Houve também um pico da glicemia meia hora após o procedimento, que pode ser justificado pelo efeito dos anestésicos utilizados, como a dexmedetomidina (RANKIN, 2017). A temperatura se manteve baixa até quatro horas após o procedimento, e a paciente necessitou de controle térmico durante a recuperação, tendo esse parâmetro estável após quatro horas de observação.

Tabela 1 - Valores computados dos parâmetros utilizados para a avaliação pós-anestésica imediata (período de 24 horas) em coelha (*Oryctolagus cuniculus*) submetida a procedimento de ovariectomia terapêutica com analgesia locorregional pela realização de bloqueio quadrado lombar

PARÂMETROS AVALIADOS

BASAL

30 MIN

1H

2H

4H

8H

12H

24H

¹ Universidade Federal do Paraná, marco-fontanela@hotmail.com

² Universidade Federal do Paraná, rechivian@gmail.com

³ Universidade Federal do Paraná, thaiza.medvet@gmail.com

⁴ Universidade Federal do Paraná, fefawendt@gmail.com

⁵ Universidade Federal do Paraná, rrlange@ufpr.br

FC

300

140

200

200

260

260

260

300

FR

60

60

60

60

60

60

60

60

T°C

39.1

35.3

34.9

36.6

39

Resposta à palpação da LINHA DE INCISÃO (0-2)

0

0

0

0

0

0

0

1

Resposta à palpação da REGIÃO DO PEDÍCULO (0-2)

0

0

¹ Universidade Federal do Paraná, marco-fontanela@hotmail.com

² Universidade Federal do Paraná, rechivian@gmail.com

³ Universidade Federal do Paraná, thaiza.medvet@gmail.com

⁴ Universidade Federal do Paraná, fefawendt@gmail.com

⁵ Universidade Federal do Paraná, rrlange@ufpr.br

0
0
0
0
0
0

Glicemia

121
186
138
134
122
134
120
123

Motilidade intestinal

+
-
+
+
+
+
+
+
+

Produção fecal

+
-
-
-
-
-
-
+

Ingestão HÍDRICA

+
-
-
+
+

¹ Universidade Federal do Paraná, marco-fontanela@hotmail.com
² Universidade Federal do Paraná, rechivian@gmail.com
³ Universidade Federal do Paraná, thaiza.medvet@gmail.com
⁴ Universidade Federal do Paraná, fefawendt@gmail.com
⁵ Universidade Federal do Paraná, rrlange@ufpr.br

+

+

+

Ingestão ALIMENTAR

+

-

-

-

+

+

+

+

Observações cabíveis

Sedado

Sedado

Fonte: Levantamento de dados, 2020.

Previamente ao procedimento, a paciente já havia recebido anti-inflamatório, meloxicam 0,2 mg/kg (Elo-xicam; Chemitec, SP, BR), porém optou-se pela não administração de quaisquer analgésicos no pós-operatório, desde que a paciente se mantivesse sem apresentação de sinais de dor nas avaliações realizadas de maneira contínua pelo pesquisador ou pelas veterinárias do setor. Apenas 18 horas após o início da avaliação, foi observada a primeira resposta a estímulos nociceptivos: um leve desconforto; repetindo-se no momento 24 horas. Essa avaliação demonstrou a capacidade analgésica do bloqueio por pelo menos 18 horas, quando a paciente apresentou escore 1 de resposta ao estímulo da ferida cirúrgica. Optou-se, então, pela administração de meloxicam 0,2 mg/kg e tramadol 2 mg/kg, sendo, para este último, aplicada metade da dose mínima indicada em literatura (CARPENTER, 2018), protocolo suficiente para resgate analgésico adequado.

Com uma, duas, quatro e 24 horas de avaliação, respectivamente, a paciente apresentou motilidade do trato gastrointestinal; produção fecal; busca de ingestão hídrica e de ingestão alimentar. Mesmo sendo uma paciente que já possuía estase gastrointestinal pré-cirúrgica, o correto manejo analgésico (SCHNELLBACHER et al., 2017) e a utilização racional de opióides (KUKANICH e WIESE, 2017) contribuíram para a ausência de sinais clínicos relacionados à dor e, conseqüentemente, para sua recuperação satisfatória, considerando que a diminuição da motilidade

¹ Universidade Federal do Paraná, marco-fontanela@hotmail.com

² Universidade Federal do Paraná, rechvivian@gmail.com

³ Universidade Federal do Paraná, thaiza.medvet@gmail.com

⁴ Universidade Federal do Paraná, fefawendt@gmail.com

⁵ Universidade Federal do Paraná, rrlange@ufpr.br

gastrointestinal está intimamente relacionada à dor.

Por fim, a paciente recebeu alta hospitalar 32 horas após o procedimento cirúrgico, sendo receitado, de maneira preventiva, l meloxicam 0,2 mg/kg; tramadol 5 mg/kg; metoclopramida 0,4 mg/kg e simeticona 0,5 ml. Foi relatado pela tutora a ausência de sinais álgicos durante todo o período de recuperação.

CONCLUSÕES

O bloqueio quadrado lombar em coelhos (*Oryctolagus cuniculus*) foi capaz de fornecer analgesia necessária para procedimento de ovariosterectomia terapêutica por, pelo menos, 18 horas, sem interferir diretamente no tempo de preparo anestésico do paciente. Supõe-se que o treinamento prévio do anestesiolegista contrubui para esse resultado.

REFERÊNCIAS

ARGUS, A. P. V., FREITAG, F. A., BASSETTO, J. E., VILANI, R. G. D. O. C. Quadratus lumbar block for intraoperative and postoperative analgesia in a cat. **VAA**, v. 47, n. 3, p. 415-417, 2020. doi:10.1016/j.vaa.2020.01.006

BRODBELT, D. C., BLISSITT, K. J., HAMMOND, R. A., NEATH, P. J., YOUNG, L. E., PFEIFFER, D. U., WOOD, J. L. N. The risk of death: the confidential enquiry into perioperative small animal fatalities. **VAA**, v. 35, p. 365-373, 2008.

CARPENTER, J. W., MARRION, C. J. **Exotic Animal Formulary**. 5ª ed. Missouri: Elsevier, 2018, 1104 p.

KUKANICH, B.; WIESE, A. J. Opioides. In: GRIMM, K. A.; LAMONT, L. A.; TRANQUILLI, W. J.; GREENE, S. A.; ROBERTSON, S. A. **Lumb & Jones Anestesiologia e Analgesia em Veterinária**. Rio de Janeiro: Guanabara Koogan, 5 ed. 2017. p. 199-219.

LEE, H. W., MACHIN, H., ADAMI, C. Peri-anaesthetic mortality and nonfatal gastrointestinal complications in pet rabbits: a retrospective study on 210 cases. **VAA**, v. 45, n. 4, p. 520-528, 2018. doi:10.1016/j.vaa.2018.01.010

OTERO P. E.; PORTELA D. A. **Manual de Anestesia Locoregional em Animais de Estimação**. 1ed. São Paulo, MedVet, 2018. 452 p.

RANKIN, D. C. Sedativos e Tranquilizantes. In: GRIMM, K. A.; LAMONT, L. A.; TRANQUILLI, W. J.; GREENE, S. A.; ROBERTSON, S. A. **Lumb & Jones Anestesiologia e Analgesia em Veterinária**. Rio de Janeiro: Guanabara Koogan, 5 ed. 2017. p. 188-2198.

SCHNELLBACHER, R. W., DIVERS, S. J., COMOLLI, J. R., BEAUFRÈRE, H.,

¹ Universidade Federal do Paraná, marco-fontanela@hotmail.com

² Universidade Federal do Paraná, rechvivan@gmail.com

³ Universidade Federal do Paraná, thaiza.medvet@gmail.com

⁴ Universidade Federal do Paraná, fefawendt@gmail.com

⁵ Universidade Federal do Paraná, rrlange@ufpr.br

MAGLARAS, C. H., ANDRADE, N., BARBUR, L. A., ROSELLI, D. D., STEJSKAL, M., BARLETTA, M., MAYER, J., RODRIGUEZ, P., QUANDT, J. E. Effects of intravenous administration of lidocaine and buprenorphine on gastrointestinal tract motility and signs of pain in New Zealand White rabbits after ovariectomy. **AVMA**, v. 78, n. 12, p. 1359-1371, 2017. doi:10.2460/ajvr.78.12.1359

SHAFFORD, H. L., SCHADT, J. C. Respiratory and cardiovascular effects of buprenorphine in conscious rabbits. **VAA**, v. 3, n. 4, p. 326-332, 2008. doi:10.1111/j.1467-2995.2007.00383.x

SZABO, Z., BRADLEY, K., CAHALANE, A. K. Rabbit Soft Tissue Surgery. **Veterinary Clinics of North America: Exotic Animal Practice**, v. 19, n. 1, p. 159-188, 2016.

WENGER, S. Anesthesia and Analgesia in Rabbits and Rodents. **JEPM**, v. 21, n. 1, p. 7-16, 2012. doi:10.1053/j.jepm.2011.11.010

PALAVRAS-CHAVE: Analgesia, Dor, Anestesia local

¹ Universidade Federal do Paraná, marco-fontanela@hotmail.com

² Universidade Federal do Paraná, rechivian@gmail.com

³ Universidade Federal do Paraná, thaiza.medvet@gmail.com

⁴ Universidade Federal do Paraná, fefawendt@gmail.com

⁵ Universidade Federal do Paraná, rrlange@ufpr.br