

Vulvoplastia como correção de defeito vulvar em cadela com tumor venéreo transmissível (TVT)

J.F.Schnitzer¹, L.A.S. Silva¹, J.R. Greghi¹, L.G.C. Trautwein¹, M.I.M. Martins¹

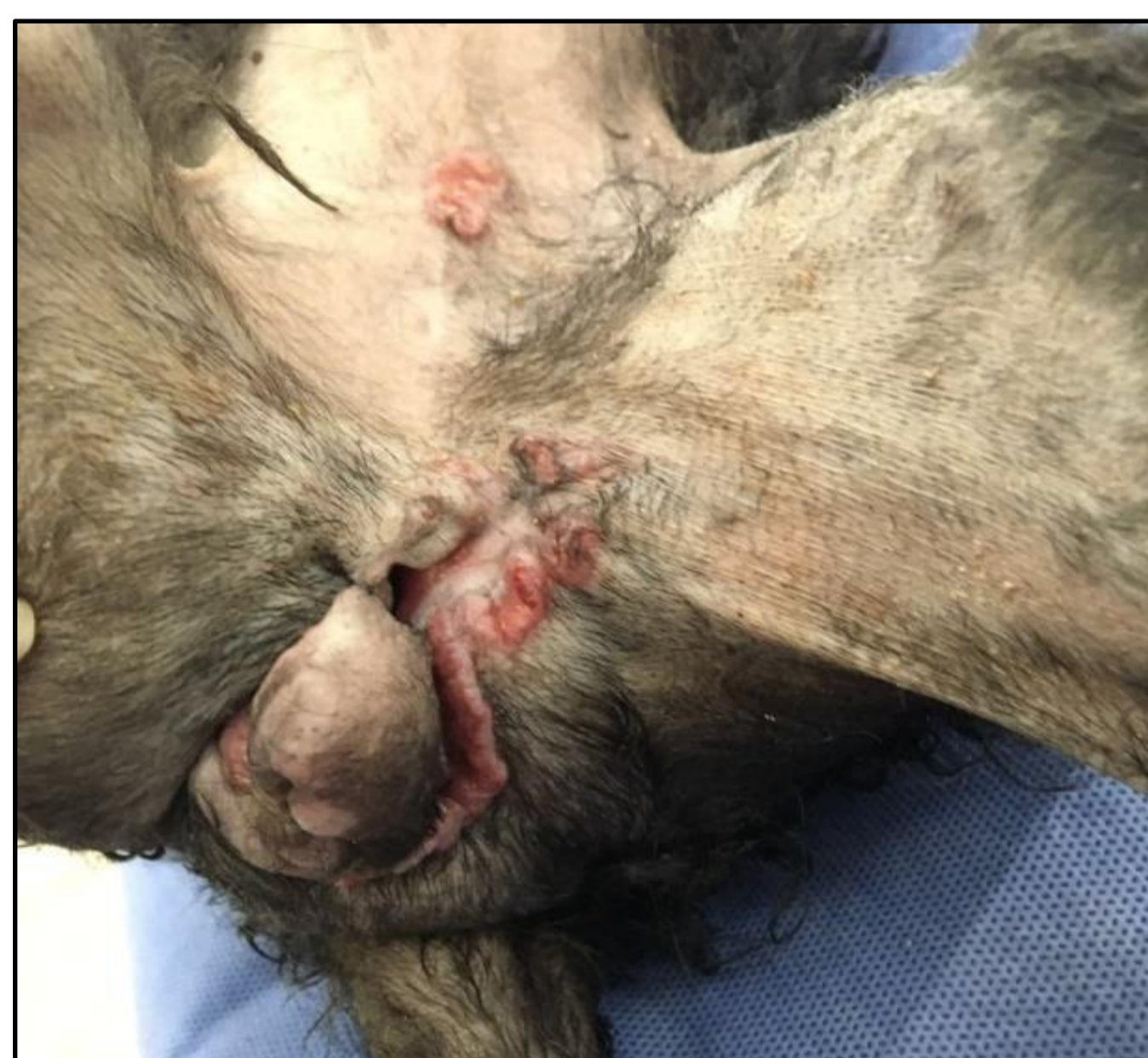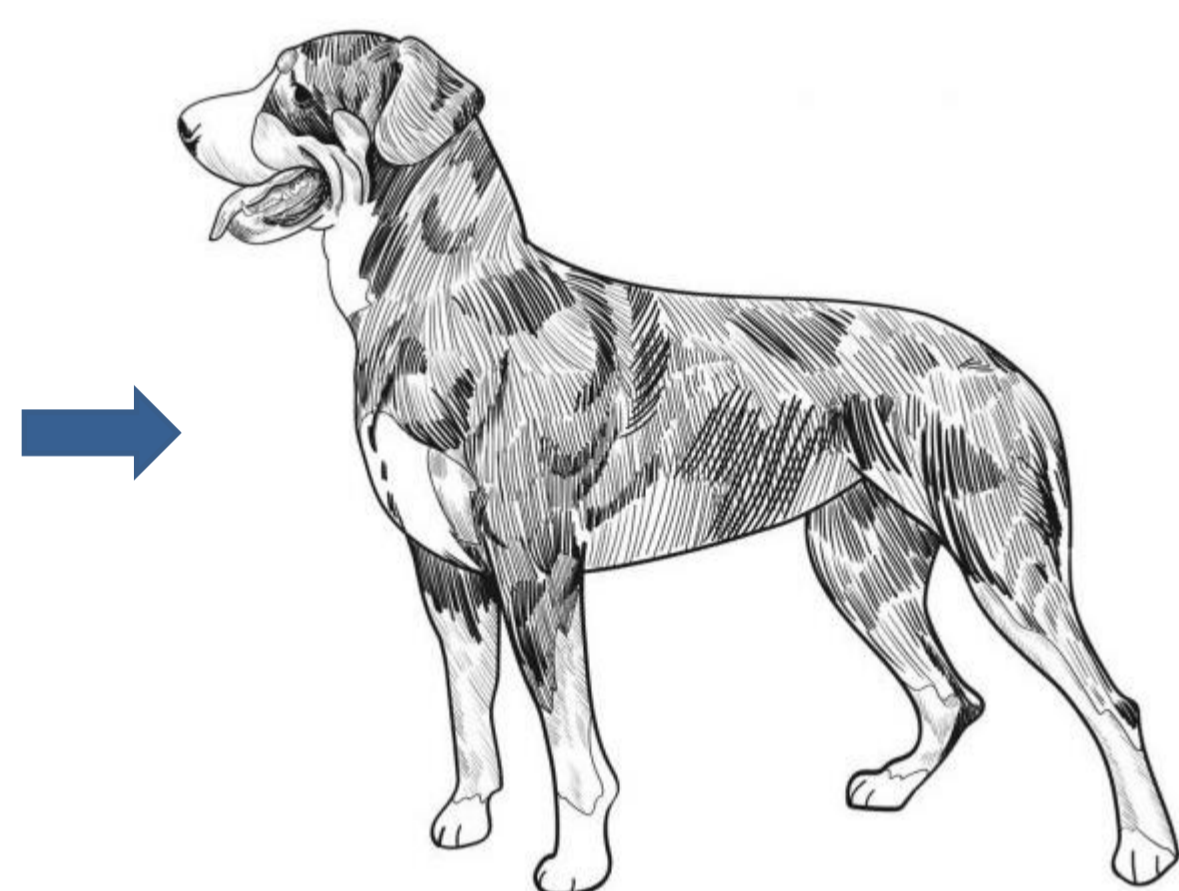
¹Laraa- Laboratório de Andrologia e Reprodução Animal Assistida – UEL, Londrina, PR, Brasil.
E-mail:imartins@uel.br

INTRODUÇÃO

A vulvoplastia ou episioplastia consiste em uma cirurgia plástica para a reconstituição dos lábios vulvares após traumas e neoplasias.

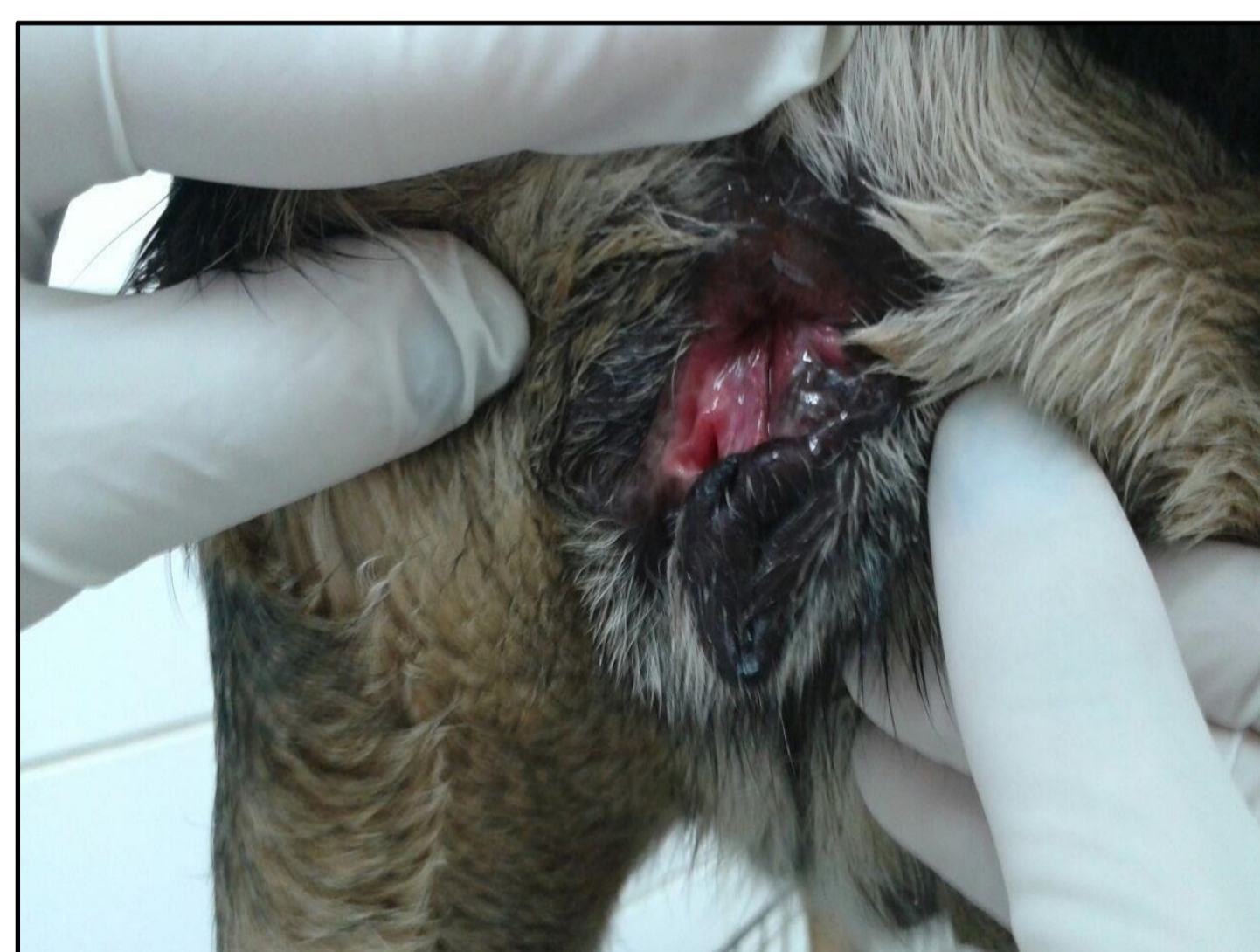
RELATO DE CASO

Paciente canina, fêmea,
SRD, 5 anos.

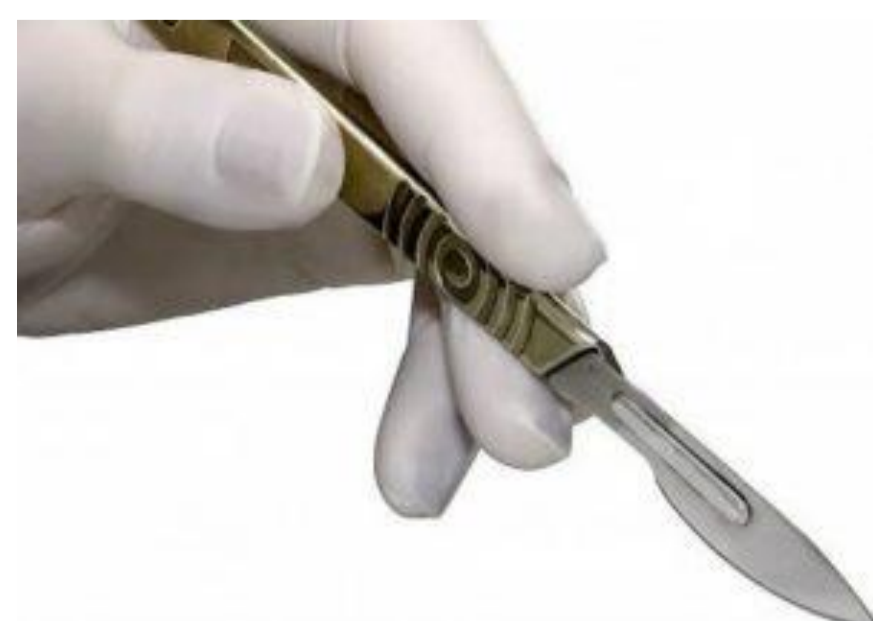

Apresentando laceração e irregularidade em porção dorsal da vulva, após término do tratamento quimioterápico devido TVT.

Presença de exposição da mucosa vaginal e vaginite secundária a não justaposição dos lábios vulvares.

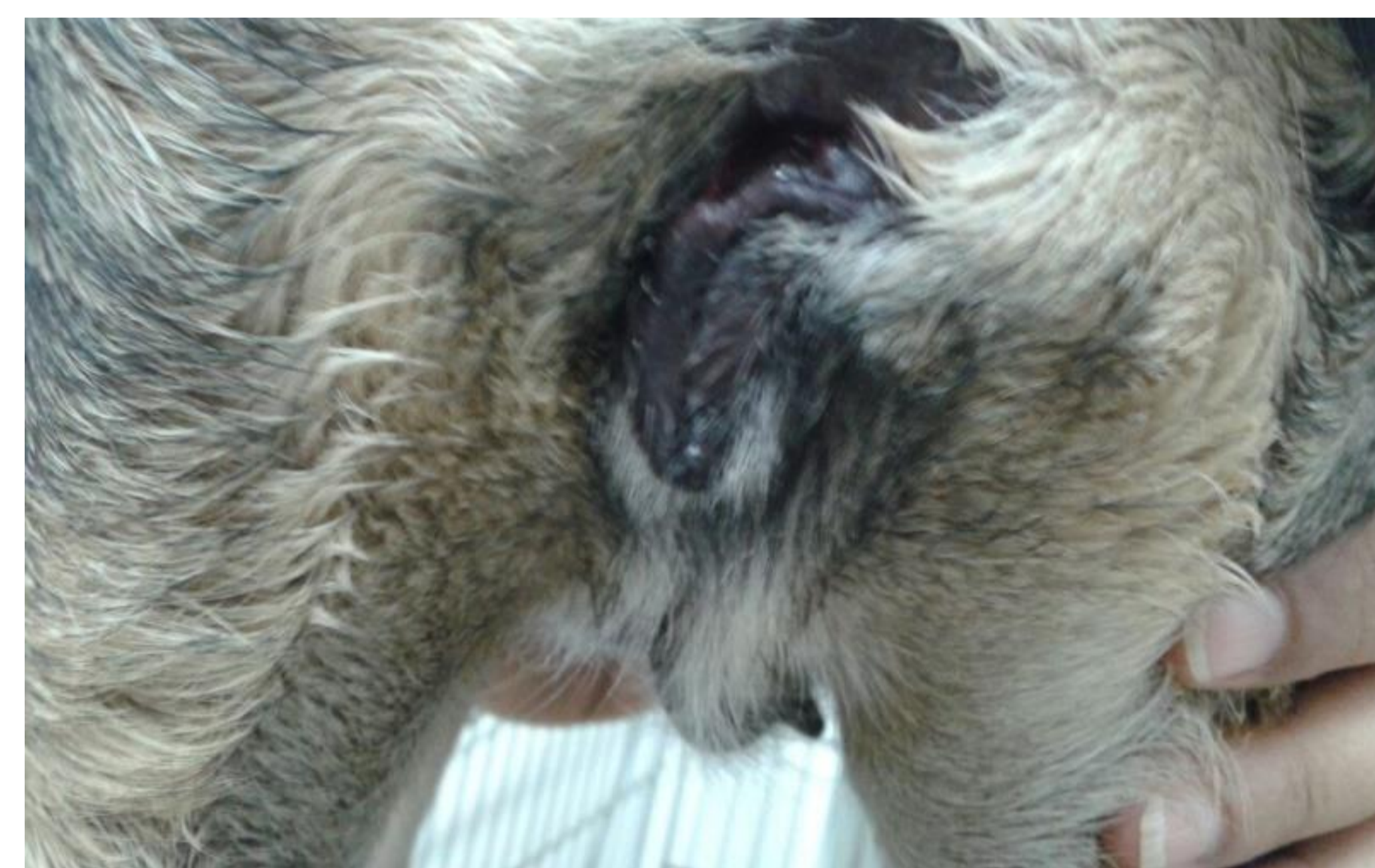

Indicado **vulvoplastia** para correção da laceração e defeito.



Realizada incisão em elipse ao redor do tecido vulvar, foi divulsionado o tecido subcutâneo, após a remoção a pele sobressalente e dos bordos lesionados.

Foi reconstruído o lábio vulvar realizando sutura em dois planos com fio polipropileno 4-0 contínuo simples e pontos externos com padrão simples separado, com fio nylon 3-0.



Paciente recebeu alta após remoção dos pontos cirúrgicos.

CONCLUSÃO

O TVT é uma das neoplasias mais comuns na rotina clínica, e o tratamento na maioria dos casos é simples, entretanto em casos em que há o comprometimento da conformação vulvo-vaginal há necessidade de correção cirúrgica dos defeitos que impedem a oclusão do canal vaginal, para evitar as infecções ascendentes que comprometam a saúde das cadelas, como por exemplo cistites, vaginites, metrites, piometras, podendo ocasionar infertilidade nas fêmeas caninas.